Lane Medical Library

Ueber

das Hygrom des carpalen Schleimbeutels

Inaugural-Dissertation

zur

Erlangung der Doctorwürde

in der

Medicin, Chirurgie und Geburtshülfe

welche

nebst beigefügten Thesen

mit Zustimmung der Hohen Medicinischen Fakultät

der Königl. Universität zu Greifswald

am

Donnerstag den 13. Mai 1886

Mittags 12 Uhr

öffentlich vertheidigen wird

Paul Haefner

prakt. Arzt

aus Belgard i. Pomm.

Opponenten:

G. Schmidt, Drd. med.

G. Thümmel, cand. med.

Greifswald.

Druck von Julius Abel.

1886.

Digitized by the Internet Archive
in 2026

https://archive.org/details/IA40153715_0202

Seiner lieben Mutter

und dem

Andenken seines verstorbenen Vaters

in kindlicher Liebe und Dankbarkeit

gewidmet

vom

Verfasser.

Die Erkrankungen der Sehnenscheiden und Schleimbeutel sind wegen der innigen Beziehung, in welcher diese Theile zu andern Organen, wie Sehnen, Knochen und Gelenken stehen, von ganz besonderem Interesse und praktischer Wichtigkeit.

Durch die Güte des Herrn Priv. Doc. Dr. Löbker sind mir zwei Fälle von chronischer Entzündung des carpalen Schleimbeutels zur Veröffentlichung überlassen, die wegen ihres typischen Bildes von besonderem Interesse sind.

Bevor ich jedoch näher darauf eingehe, sei es mir gestattet, einiges aus der Literatur, soweit mir diese zu Gebote stand, hier anzuführen: „Der Name Schleimbeutel ist streng genommen nicht recht passend, weil der Inhalt der Säcke nicht Schleim, nicht das Sekret der Schleimdrüse ist. Man sollte sie, mit Rücksicht auf ihren Inhalt, besser Serumbeutel nennen, doch ist der Name Schleimbeutel (bursa mucosa) einmal so allgemein gebräuchlich, dass es zweckmässig erscheint ihn beizubehalten.*)

*) Heineke: Anatomie und Pathologie der Schleimbeutel und Sehnenscheiden.

So stellen sie auch nicht, wie es eigentlich der Name andeutet, in sich abgeschlossene Säcke dar sondern sie stehen nicht selten durch grössere und kleinere Oeffnungen mit den benachbarten Gelenken in Verbindung, ja es wird ziemlich häufig beobachtet, dass benachbarte Schleimbeutel und Sehnenscheiden mit einander communiciren.

Ebenso besteht nach Heineke „weder hinsichtlich der Form noch ihrer Funktion eine scharfe Grenze zwischen Schleimbeutel und Sehnenscheiden und kann es nicht auffallen, dass manche Schleimbeutel von den einen als solche aufgefasst werden von den andern dagegen als Sehnenscheiden".

Was den anatomischen Bau der Schleimbeutel betrifft, so werden die meisten von einer serösen Membran umschlossen, welche mit Pflasterepithel bekleidet ist, einigen fehlt das Epithel, bei noch andern findet man eine unregelmässige Innenfläche, auch giebt es Schleimbeutel, welche durch in die Höhle vorspringende Falten in mehrere Buchten und Kammern getheilt sind.

Das Vorkommen der Schleimbeutel ist sehr unbeständig. Während man im Kindesalter einzelne nur ausnahmsweise, andere überhaupt nicht findet, treten sie beim Erwachsenen regelmässig auf; ja man trifft solche „bisweilen an Stellen an, an denen sie garnicht sonst vorkommen, wenn nämlich durch eine bestimmte Beschäftigung des betreffenden Individuums die Haut gerade an diesen Stellen häufig einem Druck und einer Verschiebung gegen die knöcherne Unterlage ausgesetzt ist." Es ist nachgewiesen, dass während ein Theil der Schleim-

beutel ursprünglich angelegte Organe sind, ein anderer Theil sich erst während des Lebens entwickelt.

Kommt es also unter Umständen schon zur Bildung neuer Schleimbeutel, so ist es leicht anzunehmen, dass heftige Insulte, welche die Schleimbeutel treffen, Erkrankungen derselben im Gefolge haben. Wiederholte und andauernde leichte Reizungen des serösen Sackes an solchen Stellen, die bei der Beschäftigung des Individuums oder von der Kleidung einen andauernden aber nicht zu starken Insult auszuhalten haben, führen zur Verdickung der Schleimbeutelwand. Während hierdurch weiter keine Beschwerden hervorgerufen werden, kann durch eine heftige Einwirkung auf den verdickten Schleimbeutel eine starke Entzündung mit Bildung eines serösen Exsudats erzeugt werden. „Bei vielen Schleimbeuteln ist die durch den serösen Erguss bedingte Ausdehnung eine ganz gleichmässige und sie stellen dann mehr oder weniger kugelige Geschwülste dar. Manche in der Tiefe unter Sehnen und Muskeln liegende Schleimbeutel können sich jedoch nicht gleichmässig ausdehnen, da es ihnen in der Tiefe am Raum gebricht. Sie drängen sich deshalb, je grösser sie werden, immer weiter gegen die Oberfläche vor und hängen dann nur durch einen wenig oder gar nicht von Serum erfüllten Stiel mit der Stelle zusammen, von welcher sie ihren Ursprung genommen haben.“ (Heineke.)*)

*) Heineke: Anatomie und Pathologie der Schleimbeutel und Sehnenscheiden.

Die so durch die Anfüllung der Schleimbeutel entstandenen Geschwülste nennt man Hygrome und von diesen sind es besonders die Hygrome des carpalen Schleimbeutels, welche viel Charakteristisches bieten.

Ueber die anatomische Lage dieses carpalen Schleimbeutels schreibt Vogt: „Der grosse carpale Schleimbeutel umschliesst als gemeinsamer Sack in die Hohlhand hinab und zum Vorderarm hinauf sich erstreckend, die Beugesehnen. Die anatomische Darstellung dieses Synovialsackes hat so viele verschiedene Detaillirung erfahren, dass eine eigene Literatur dieses Schleimbeutels existirt, während wir doch für alle Präparationen die für sich alleinige Gültigkeit beanspruchen, auf Virchow's Schluss hinweisen müssen, zu dem er gerade in Hinblick auf den Präpatellar- und Carpalschleimbeutel kommt, dass es sich bei den Schleimbeuteln und Sehnenscheiden um Theile von grosser Variabilität und Unbeständigkeit handelt nicht blos in Bezug auf Bau, Grösse und Gestalt, sondern zum Theil auch auf ihr Vorkommen". „Der wesentliche Unterschied beruht erstlich in der bei einzelnen Individuen nicht nur, sondern auch bei den Händen desselben Individuums bestehenden Differenz des Niveaus der palmaren Abgrenzung des ganzen Schleimbeutels oder der einzelnen zipfelförmigen Fortsätze. Zweitens ergiebt sich ein Unterschied in dem verschiedenen Verhalten der intrasynovialen Falten, die als Mesotena zu jedem Strange des Sehnenconvolutes der oberflächlichen und tiefen Fingerbeuger hinziehen und bei stärkerer Entwickelung in Form einer durchgehenden Scheidewand den gemeinsamen

Synovialsack in ein oder mehrere getrennte Stücke erscheinen lässt, die mit einander gar nicht oder an umgrenzter Stelle communiciren. Im Grunde sind aber die Form- und Bildungsunterschiede so wenig erheblich, dass ein chirurgisch praktisches Interesse ihnen absolut nicht inne wohnt und die kleinen Differenzen an Grösse und Bewegung bei den pathologischen Zuständen sich au erster Stelle verändert darbieten".*)

Ueber die Erkrankungsform des carpalen Schleimbeutels selbst sagt Vogt folgendes: „Häufiger stellt sich die chronisch seröse Entzündung des carpalen Synovialsackes zur Behandlung und bietet dies hygrom der bursa carpalis in der Symptomatik viel charakteristisches dar. Die Ursache ist seltener ein direkt nachweisbares Trauma, welches von einem carpalen Hämatom begleitet secundär zur bursitis serosa Anlass gibt, häufig sind es mehr dauernd wirkende Schädlichkeiten, die bei angestrengter Handarbeit gerade die Fingerbeuger betreffen und ihr Hin- und Hergleiten in dem festwandigen Carpalcanale übermässig in Anspruch nehmen. In Folge dessen wird nicht nur eine übermässige Produktion von Synovia im Carpalbeutel allmählich hervorgerufen, sondern es treten ausnahmslos gerade in diesem Schleimbeutel Veränderungen der Wandungen ein, die sich theils als pannöse Verdickungen theils als ausgebildete Hyperplasien und Zottenwucherungen kund geben. Durch die stetig zunehmende Flüssigkeitsvermehrung innerhalb des Synovialsackes

*) Vogt: Die chirurgischen Krankheiten der oberen Extremitäten.

werden die Wandungen mehr und mehr ausgedehnt und über die normalen Grenzen hervorgetrieben. Da die dorsale und laterale Begrenzung des Sackes eine feste knöcherne ist, auch die volare durch das feste lig. transversum in dem Bereiche dieses Bandes keine Nachgiebigkeit gestattet, so wird die Hervorbauchung des prall gefüllten Carpalbeutels lediglich in der palmaren und antibrachialen Ausstülpung zu Tage treten und bildet die Geschwulst die charakteristische Form des „Zwerchsackes". Die grosse nach den Metacarpophalangealgelenken unter der straffen Palmarfascie sich weniger deutlich markirende Parthie der Geschwulst ist durch die carpale Einschnürung von der bis 1 Zoll oberhalb der Handgelenkslinie am Vorderarm sich stark vorbauchende Abtheilung getrennt. Beim Druck auf die prall elastische fluctuirende Geschwulst lässt sich je nach dem Wechsel der Druckstelle in der Hohlhand unter oder am Vorderarm oberhalb des Carpalbandes durch Verschiebung des Inhaltes die palmare oder antibrachiale Parthie stärker hervortreiben und hiermit die Communication beider Tumoren mittelst der eingeengten carpalen Passage beweisen."

Ueber die Zusammengehörigkeit der Geschwulst in der Hand und am Vorderarm spricht sich Heincke also aus: „Bei den meisten Carpalhygromen lässt sich der Zusammenhang der Geschwülste in der Hohlhand mit der am Vorderarm constatiren; denn bei Druck auf eine Geschwulst der Hohlhand kann man in der Regel diese verkleinern und die am Vorderarm stärker füllen und anspannen, ebenso umgekehrt, Wo ein Zusammenhang der

Geschwulst sich nicht nachweisen lässt, ist dies durch die Enge der Communication unter dem Handwurzelbande oder durch eine zwischen den oberen und unteren Theile des serösen Sackes liegende Scheidewand verschuldet.*)

Wenn auch die Hygrome des carpalen Schleimbeutels ein äusserst charakteristisches Bild darbieten, so treten doch nicht selten Abweichungen in ihrer Form auf; diese hängen nach Vogt „wesentlich von dem individuellen Verhalten des Schleimbeutels ab. Vor allem werden durch die Resistenz der einzelnen Mesotena und das Vorhandensein einzelner Communicationsöfinungen Unterschiede bedingt.“ Es kann z. B. nur ein Theil, wie in unsren Fail der ulnare, ergriffen sein, indem durch Bildung eines starken Septums der radiale vom ulnaren getrennt wird.

Die Diagnose stützt sich im Wesentlichen auch die Lage der entstandenen Geschwülste, dann aber auf auf deren Consistenz und den Umstand, dass sich der Inhalt durch Druck und in der Regel unter schnurrendem Geräusch aus einem in den andern Tumor dislociren lässt. Wo das schnurrende durch Aneinanderreiben der corpora oryzoidea hervorgerufene Geräusch fehlt, kann es sehr schwierig sein ohne vorherige Punction mit Sicherheit zu entscheiden, ob ein Hygrom oder eine fungöse Geschwulst vorliegt. (Heineke). Das schnurrende Geräusch ist nach Vogt für die Diagnose von grosser Wichtigkeit. „Das Vorhandensein einer solchen eigenthümlich weichen Crepitation beim Versuche die palmare Geschwulst unter

*) Heineke: Anatomie und Pathologie der Schleimbeutel und Sehnenscheiden.

das Carpalband aufwärts oder die carpale nach abwärts zu dislociren neben gleichzeitigen Verschwinden der Geschwulst an der Stelle des Druckes und Hervortreten derselben an der gegenüberliegenden Pforte des Carpalcanals stellt das Vorhandensein eines Carpalhygroms ausser Zweifel. Beim Fehlen des Geräusches kann die sonst so charakteristische Form der Geschwulst, die scheinbare Verschiebbarkeit und Fluctuation auch durch andere pathologische Zustände wie fungöse bursitis des Synovialsackes, ja auch durch subfasciale Lipome vorgetäuscht werden.“*)

Professor Lücke sagt über diese Erkrankungsform: „die Erscheinungen sind fast in jedem Falle einigermassen verschieden, nur haben alle vorgeschrittenern Formen das Gemeinsame, dass sie Cysten bilden, welche vom Vorderarm unter dem lig. carpi volare propr. hindurch in die Volarfläche der Hand hineinreichen. Dies Verhalten ist besonders in dem Handteller ein verschiedenartiges, je nachdem die Cyste gänzlich unter der Palmarfascie verborgen bleibt oder hier und da durch Lücken derselben sich hervorstülpt, wodurch dann in der Hand ein oder mehrere kuglige oder ovale Buckel entstehen. Gemeinsame Symptome sind die Möglichkeit den Geschwulstinhalt unter dem Ringband der Handwurzel auf und abwärts verschieben zu können, dann die constante Beugestellung der dritten Fingerglieder, deren Streckung bis zur Vollständigkeit nicht möglich ist.“

*) Vogt: Die chirurgischen Krankheiten der oberen Extremitäten.

Der Inhalt der Hygrome ist höchst selten rein seröse Flüssigkeit; er besteht grösstentheils aus körperlichen Elementen, sog. corpuscula riziformia oder corpora oryzoidea, die „längst bekannt, in ihrer Entstehungsweise der wunderbarsten Deutung unterworfen waren und in keinem andern Synovialhygrom mit der Regelmässigkeit sich finden wie im carpalen“ (Vogt.) Sie sind nach Lücke „in ihrer Form verschieden, unter einander ähnlich nur von ungleicher Grösse und Consistenz, sie waren bald von der Gurken- und Melonenform, bald hatten sie die Gestalt der Reiskörner oder sie waren auch eiförmig.“ Nach den Untersuchungen von Virchow stellen diese Concremente abgelöste und veränderte Wucherungen der Synovialzotten dar, zugleich aber sollen sie durch Aneinanderlagerung von frei entstandenen Fibrinschichten hervorgehen. Lücke schreibt hierüber: „die Farbe der Concremente war immer dieselbe weisse Farbe, ihre Structur die des Fibrins.“

„Obgleich es augenblicklich wohl als Ketzerei gelten wird, diese Concremente für Niederschläge zu halten, die nur aus Fibrin bestehen, da man nach Virchow meist annimmt, dass sie eigentlich losgelöste Zotten oder besser papilläre Geschwülstchen sein, so kann ich doch nicht umhin, nach mikroskopischem Augenschein manche von ihnen für reines Fibrin zu erklären. Dass es sich oft auch um wandständige Bildungen handelt, welche allmälich sich loslösen und sich mit Fibrinschichten bedecken könnönnen, darüber kann nach den vorliegenden Untersuchungen kein Zweifel herrschen; aber man darf die

alte Ansicht der Fibrinniederschläge wohl ebenfalls beibehalten."*)

Volkmann gibt über die Natur dieser Körperchen in seinem „Beiträge zur Chirurgie" folgende Erklärung: Die Untersuchung der gewonnenen Körper ergab stets dasselbe Resultat, welches auch Lücke fand: „sie stellten einfache Gerinnungsproducte, nicht organisirte Bildungen dar. Einen Fall, der genau der Virchow'schen Auffassungsweise als hygroma proliferans zu deuten gewesen wäre, habe ich überhaupt nicht gesehen. Die Virchow'sche Darstellung bedarf demnach mindens einer starken Einschränkung oder Modification. Es kamen organisirte selbst aus Knorpelgewebe bestehende völlig frei in den Sehnenscheiden vor, jedoch sind die Gerinnsel und Concrementsbildungen offenbar viel häufiger. Sie bestanden aus geronnenem Albuminat und gelegentlich feinen Fetttröpfchen. Im Innern enthielten die Körper öfters einen mit Flüssigkeit gefüllten Hohlraum, sodass manche von ihnen förmliche Blasen waren. Die chemische Untersuchung ergab Leim und ähnliche Substanzen, die histologische nicht Bindegewebe oder Knorpel, sondern ein geronnenes Albuminat." Er schliesst dann mit folgendem Satz: „Nach alledem bin ich geneigt, für reisskörperhaltige Hygrome im Wesentlichen auf die Anschauung Heinrich Meckels zurückzugehen. Ein Theil der freien Körper sind reine Concremente, ein anderer und namentlich die gestielten durch

*) Lücke: Deutsche Zeitschrift für Chirurgie, I. Bd. 1872. Zur Behandlung des chronischen Hydrops der Sehnenscheiden und der Ganglien.

äussere Gerinnungsschichten vergrösserte und durch eingelagerte Albuminate aufgequollene Zotten, Bindegewebsfasern, Sehnenbündel und dgl.“*)

Diese freien Körperchen sind es, welche bei ihrem Hindurchtreten das charakteristische schnurrende Geräusch im Carpalhygrom verursachen.

„Es ist dies ‚Fremissement‘ pathognomisch wegen seiner Constanz und der Möglichkeit, die sonst beweisgültigen Symptome der charakteristischen Form und deutlichen Fluctuation auch bei andern Erkrankungen dieser Gegend vorfinden zu können (Vogt).

Als erste Symptome des Leidens gibt Heineke für gewöhnlich folgende an: „Die Hand pflegt bei der gewohnten Arbeit früher als sonst zu erlahmen, und ein Gefühl von Kribbeln in der Hand sich einzustellen; wird trotz der Lahmheit die Arbeit mit der Hand fortgesetzt, so kommen Schmerzen in der Hohlhand und den Fingern hinzu; diese Schmerzen sind bisweilen sehr heftig; treten dann anfallsweise auf, auch ohne dass eine Anstrengung der Hand vorhergegangen wäre und können sich über den ganzen Arm verbreiten. Ausserdem bemerken die Patienten eine gewisse Schwere und Taubheit der Hand und Finger. Einige Zeit nach dem Auftreten dieser Erscheinungen zeigen sich die Geschwülste. In seltneren Fällen beobachtet man zuerst die Geschwülste und gesellen sich dann erst die genannten Beschwerden hinzu. Besteht das Uebel schon längere Zeit, so ist die Lahmheit der be-

*) Volkmann: Beiträge zur Chirurgie. Leipzig 1875. S. 267.

treffenden Hand immer sehr bedeutend und dabei dauern die übrigen Erscheinungen in gleicher Intensität fort. Hierzu kommt dann im weiteren Verlaufe erhebliche Beschränkung der Beweglichkeit der Finger. Diese stehen in gebeugter Stellung und können weder vollkommen gestreckt noch gebeugt werden. Die Muskeln an dem Vorderarm und der Hand atrophiren theils in Folge der grösseren Ruhe, theils in Folge des Druckes der Geschwulst. Meistentheils erlangt das Hygrom unter dem lig. carp. vol. prop. bei stetigem langsamen Wachsthum erst in einigen Jahren eine so erhebliche Grösse, dass dadurch die Hand fast ganz functionsunfähig wird. Sodann pflegt die Geschwulst sich nich mehr wesentlich zu verändern und lässt sogar bei andauernder Ruhe der leidenden Hand die Spannung der Geschwulst etwas nach."

Was die Therapie des Hygrom betrifft, so kommen schliesslich sämmtliche Autoren zu dem Resultat, dass eine radicale Heilung nur durch eine Incision stattfinden kann.

Lücke berichtet über 3 von ihm behandelte und geheilte Fälle. „Dieser Hydrops, wenn man in ihm Concrementbildung diagnosticirt hat, ist unzweifelhaft mit den Mitteln, mit welchen man sonst die sog. Ganglien anzugreifen pflegt, nicht zu heilen. Von einem Zersprengen ist keine Rede, die subcutane Incision lässt die Körper nicht austreten, die Punction mit dem Troikar hat ebenfalls den Nachtheil, dass die Körper nicht vollständig entfernt werden können und wenn man dann, nachdem man versucht hat, durch Drücken und Kneten der Geschwulst

die Körper durch die Kanüle herauszuschaffen, Jod injicirt, geräth man in die Gefahr, dass eine Vereiterung eintritt und man doch zum Einschnitt seine Zuflucht nehmen muss.“*) Heineke warnt vor einem sofortigen eingreifenderen Heilverfahren und empfiehlt, wenigstens den Versuch zu machen, das Uebel auf eine ungefährliche Weise zu entfernen. Tritt jedoch hierbei kein Erfolg ein, so räth er zur Incision und zwar derart, dass der Schnitt über die grösste Ausdehnung des Hygroms und namentlich durch das lig. carp. volar. prop. hindurch geht. (Die Ansicht Heineke's datirt allerdings noch vor der antiseptischen Wundbehandlung). Diese Schnittführung wird jedoch nicht geübt, sondern die von Volkmann angegebene Doppelincision. Auch Volkmann betont, dass er vor der antiseptischen Wundbehandlung nie gern die Incision gewagt habe. Von seinen 6 Fällen hatte er 3 mittels Incision und 2 mittels Punction behandelt, bei letzteren war ein Recidiv. Die Eiterung war bei allen dünn serös und sehr gering, Heilung in wenigen Wochen. Jetzt jedoch empfiehlt er die Doppelincision und „quasi zur Ausbürstung des Sackes Hindurchziehen eines Drainrohres.“

„Man führt dieselbe in longitudinaler Richtung von der am meisten sich hervorwölbenden Stelle der Geschwulst unter und oberhalb des Carpalbandes in der Länge von 1—2 Ctm. aus, so dass ein Einführen und Ausschaben

*) Lücke: Beiträge zur Chirurgie. I. Bd. 1872. Zur Behandlung des chronischen Hydrops der Sehnenscheiden und der Ganglien.

mit einem Drainagerohr möglich ist. Diese Doppelincision hat den Vorzug der prompten Entleerung des ganzen Inhalts, giebt die Möglichkeit, mittelst hindurchgezogenen Drainrohrs die wandständigen Wucherungen durch Hin- und Herziehen des Rohres bei gleichzeitigem Druck von aussen und dauerndem Carbolsprühregen herauszutreiben und sichert mittels der in die Schlitze eingelegten kürzeren Wanddrainagen eine dauernde Entleerung des anfangs reichlichen Sekrets. Zu dem comprimirenden Occlusivverband fügt man noch eine den Vorderarm, Hand und Finger aufnehmende volare Schiene.*)

Betrachten wir nun die an hiesiger Klinik beobachteten zwei Fälle:

1. Fall. Am 15. Juli 1883 trat der 51jährige Arbeiter Carl Schlie in Mesekenhagen in die Behandlung der chirurgischen Poliklinik in Greifswald ein. Derselbe besass eine Schwellung auf der Volarseite der linken Hand und des angrenzenden Abschnittes des Vorderarms, welche seit etwa 4 Jahren bestand und allmählich bis zur jetzigen Grösse angewachsen war, ohne dass der Patient jemals irgend welche Schmerzen oder sonstige Zeichen einer akuten Entzündung an der betreffenden Stelle besessen hatte. Schon vor 7 Jahren hatte Patient in demselben Handteller entsprechend der palmaren Grenze des Daumenballens eine ähnliche, aber viel kleinere Schwellung gehabt, welche damals durch einen Einschnitt und Entleerung des Inhalts zur Heilung gebracht ist.

*) Vogt, Die chirurgischen Krankheiten der oberen Extremitäten.

Näheres weiss Patient über diese Operation nicht anzugeben. Die zur Zeit vorhandene Schwellung beginnt am Vorderarm auf der palmaren Seite, eine Hand breit oberhalb der Handgelenkslinie, verbreitert sich allmählich gegen die Hand hin, zeigt sodann in der Gegend des lig. carp. vol. prop. eine tiefe Schnürfurche, setzt sich aber über die vola manus fort, so zwar, dass die Aushöhlung der Hohlhand vollkommen abgeflacht erscheint und ein zipfelförmiger Fortsatz durch Schwellung bis zur Digitopalmarfurche des 4. und 5. Fingers reicht, während ein solcher Fortsatz gegen den Daumen hin nicht existirt. Entsprechend der palmaren Umgrenzung des Daumenballens findet man eine von der frühreren Operation herrührende Narbe. Die Schwellung ist prall gespannt, schmerzlos, zeigt überhaupt keine Symptome akuter Entzündung, keine deutliche Fluctuation, wohl aber kann man bei Druck den Inhalt der Geschwulst von einem Abschnitt in den andern verlängern, wobei jenes oben geschilderte „Fremissement“ beobachtet wird. Die Functionen des Daumens sind nicht beschränkt, alle übrigen Finger aber, namentlich der 3. bis 5. stehen im oberen Interphalangealgelenk fast rechtwinklig gebeugt, die volle Streckung ist weder activ noch passiv auszuführen, überhaupt hat die zunehmende Funktionsunfähigkeit der Hand den Kranken bewogen, in die Behandlung einzutreten.

Ueber die Diagnose eines echten Hygroms konnte hiernach kein Zweifel bestehen und es wurde daher unter Verzicht auf jede andere dem Kranken die Radicalope-

ration vorgeschlagen, welche nach mehrtägiger antiseptischer Vorbereitung der schwieligen Arbeitshand unter Zustimmung des Kranken alsbald zur Ausführung kam und zwar in der von Volkmann angegebenen Methode. Entsprechend der obersten Prominenz der Geschwulst wurde ein Knopfloch angelegt, eine gekrümmte Kornzange durch den Sack bis zu dem oben beschriebenen ulnaren Zipfel vorgeschoben, durch Druck auf die Branchen der Schnabel des Instruments gegen die Haut der Hohlhand angedrängt und sodann an dieser Stelle die zweite Oeffnung angelegt. Ein dickes, langes Drainrohr mit seitlichen Oeffnungen wurde vermittels der Kornzange durch den ganzen Sack hindurchgezogen. Bei dieser Manipulation war ein zähschleimiger Inhalt und zahlreiche Reiskörperchen aus dem Sacke hervorgequollen; nun wurde nach Hin- und Herziehen des Drainrohres und wiederholtem Ausspülen eine völlige Entleerung bewerkstelligt; im Ganzen wurden mehrere Hundert corp. oryzoidea entleert; schliesslich wurden in den beiden angelegten Knopflöchern zwei kurze Drains bis an den Sack vorgeschoben, durch Compression eine völlige Trockenlegung erzielt und schliesslich ein antiseptischer Occlusivverband mit Hülfe von Listergaze und Watte angelegt, der ganze Arm in Suspension gebracht.

Der Verlauf war ein vollständig entzündungsloser und fieberfreier; eine in den ersten Tagen auftretende unbedeutende Sekretion von seröser Flüssigkeit nahm schnell ab, worauf die Drainrohre entfernt wurden. Die vollständige Heilung erfolgte sodann innerhalb 14 Tage unter

einem aseptischen Druckverband. Nach mehreren Monaten stellte sich der Kranke ohne Recidiv mit gut functionirender Hand wieder vor, das vollkommene Streckungsvermögen der Finger war allerdings nicht wieder eingetreten.

2. Fall. Im Juli 1885 trat ein 45jähriger Gärtner mit derselben Erkrankung in die Behandlung. Die Geschwulst reichte allerdings nur eine halbe Hand breit über dem lig. carp. auf den Vorderarm hinauf, auch hier betraf die Schwellung der Hohlhand wesentlich den ulnaren Abschnitt der Bursa, die Grenzen der Schwellung waren aber nicht so scharf wie bei dem ersten Fall ausgeprägt, obgleich auch hier niemals eine akute Entzündung stattgehabt hatte, Fluctuation fehlte, bei Druck auf die Geschwulst war das „Fremissement" zwar vorhanden, aber nur in einem sehr geringen Masse. Die Funktionsfähigkeit der Hand war bedeutend grösser als im ersten Falle, so dass der Kranke seine Arbeit als Gärtner nicht versehen konnte. Bei der alsbald vorgenommenen Operation, welche übrigens zunächst in derselben Weise, wie im ersten Falle ausgeführt wurde, erwies sich die Annahme, dass die Schwellung wesentlich von einer Verdickung des Sackes selbst, weniger vom Inhalt abhängig sei, als durchaus zutreffend. Es entleerte sich nach der Eröffnung nur sehr wenig seröse Flüssigkeit, nur einige corp. oryz., im übrigen befand sich die Wandung des Schleimbeutels im Zustande mächtiger Hyperplasie mit zahlreichen Zotten. Infolgedessen wurde die Wand mit einem scharfen Löffel, soweit irgend möglich, abgeschabt, sodann

die nicht unbedeutende Blutung durch einen provisorischen Compressivverband gestillt; dann erst die wandständige Drainage bei 1., und nun ein aseptischer Occlusivverband applicirt, der Arm in Suspension.

Die Heilung erfolgt im allgemeinen ähnlich wie bei 1., nur blieb in der vola manus ein kleiner Fistelgang, aus dem sich etwas seröse Flüssigkeit beständig entleerte, mehrere Monate lang bestehen. Unter Anwendung von Bädern, Massage und Compression schloss sich derselbe definitiv erst im Dezember 1885. Durch die Behandlung wurde zu gleicher Zeit die wegen der starken Hyperplasie der Wandung noch bestehende geringe Schwellung soweit verkleinert, dass das definitive Resultat gleichfalls ein recht befriedigendes wurde. Anfang Mai 1886 stellte sich der Kranke mit für sein Gewerbe hinreichend gut functionirender Hand und ohne Recidiv vor.

Beigefügte Abbildung stellt unsern ersten Fall dar, wie er sich darbot, als der Kranke sich zum ersten Male in der Klinik vorstellte.

Zum Schlusse erfülle ich die angenehme Pflicht, meinem verehrten Lehrer Herrn Priv.-Doc. Dr. Löbker für die Anregung zu dieser Arbeit und Ueberlassung des Materials meinen aufrichtigsten Dank auszuspreehen.

Litteratur.

Heineke: Die Anatomie und Pathologie der Schleimbeutel und Sehnenscheiden Erlangen 1868.

Lücke: Zur Behandlung des chronischen Hydrops der Sehnenscheiden und Ganglien: Deutsche Zeitschrift für Chirurgie I. Bd. Leipzig 1872.

P. Vogt: Die chirurgischen Krankheiten der oberen Extremitäten. Stuttgart 1881.

Volkmann: Beiträge zur Chirurgie Leipzig 1875. S. 267.

Lebenslauf.

Paul Haefner, Sohn des verstorbenen Kreisthierarztes *H. Haefner*, geb. den 6. März 1859 zu Belgard i. Pomm., erhielt den ersten Unterricht in der Elementar- und höheren Knabenschule zu Wongrowitz in Posen, wurde im Jahre 1872 in das dortige Gymnasium aufgenommen, welches er Michaelis 80 mit dem Zeugnis der Reife verliess. Er bezog zunächst die Universität zu Berlin, wo er drei Semester von Michaelis 80 bis Ostern 82 Medizin studirte, siedelte darauf das folgende Sommer-Semester nach Halle über, woselbst er das tentamen physicum ablegte. Am 27. October 1882 bei der Universität zu Greifswald immatrikulirt, studirte er hier ohne Unterbrechung bis zu seinem am 3. April 1885 bestandenen Staatsexamen. Nach diesem liess er sich in Bunzlau in Schlesien als Arzt nieder. Am 3. Mai 1886 bestand er das Examen rigorosum.

Seinen hochverehrten Lehrern der Berliner, sowie Hallenser und hiesigen medizinischen Fakultät sagt der Verfasser an dieser Stelle seinen aufrichtigsten Dank.

Thesen.

I.

Beim Carpalhygrom ist eine radicale Heilung nur durch die Operation zu erwarten.

II.

Beim Entero-Catarrh der Säuglinge ist auf die diätetische Behandlung das Hauptgewicht zu legen.

III.

Die Transfusion von Thierblut beim Menschen ist unter allen Umständen zu verwerfen.

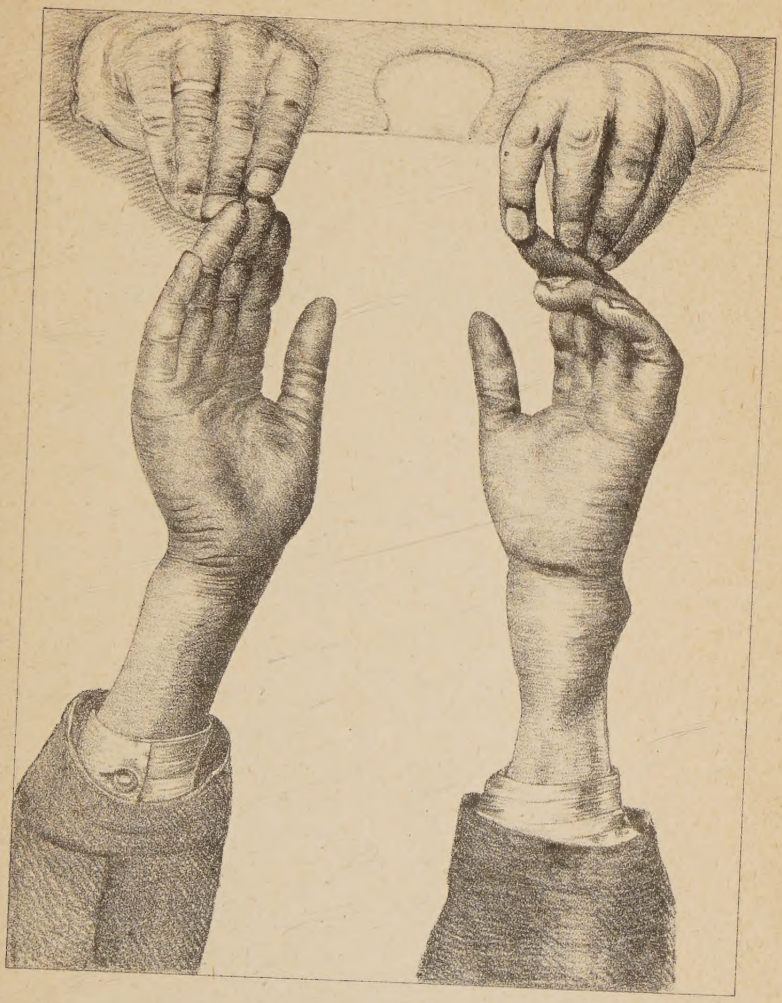

Lith. Anstalt von Julius Abel, Greifswald.